

# Brachyterapia HDR w leczeniu wczesnego raka prącia: opcja terapeutyczna łącząca zalecenia ekspertów i wybór pacjenta w podeszłym wieku. Opis przypadku

## *HDR brachytherapy in early penile cancer: therapeutic option combining experts' guidelines and elderly patient's choice. A case study*

Urszula Staszek-Szewczyk<sup>1,2</sup>, Krystian Lichoń<sup>1,2</sup>, Krzysztof Szewczyk<sup>1,3</sup>,  
Katarzyna Konat<sup>1,2</sup>

<sup>1</sup> Katedra Onkologii, Uniwersytet Medyczny we Wrocławiu

<sup>2</sup> Zakład Brachyterapii, Dolnośląskie Centrum Onkologii

<sup>3</sup> Oddział Chirurgii Onkologicznej I, Dolnośląskie Centrum Onkologii

### Streszczenie

**Wstęp.** Zapadalność na raka prącia w Polsce jest niska. Prawie 90% zachorowań na ten nowotwór występuje po 50 roku życia. Ponad 50% przypadków zdiagnozowanych w 2010 roku dotyczyło pacjentów geriatrycznych. **Opis przypadku.** 80-letni mężczyzna zgłosił się do urologa z powodu wolno rosnącego guza prącia. W październiku 2016 r. usunięto napletek z guzem oraz pobrano wycinki z owrzodzenia żołądź prącia. Mikroskopowo stwierdzono raka płaskonabłonkowego, nierogowaciejącego, wrzodziejącego, G2. Zaawansowanie kliniczne oceniono na cT1aN0M0. Chory zakwalifikowany został do brachyterapii kontaktowej z użyciem aplikatora indywidualnego. Podano 50Gy w 10 frakcjach na obszar tarczowy. Tolerancja leczenia była dobra. 6 tygodni po zakończeniu brachyterapii stwierdzono całkowitą regresję owrzodzenia nowotworowego, odczyn w trakcie gojenia. Pacjent nie zgłaszał dolegliwości. **Wnioski.** Radykalna terapia onkologiczna pacjentów geriatrycznych powinna w szczególności uwzględniać zapewnienie dobrej jakości życia. Brachyterapia, zwłaszcza techniką kontaktową, wydaje się być optymalnym wariantem terapii w ściśle określonych przypadkach wczesnego zaawansowania raka prącia. (*Gerontol Pol 2017; 25: 267-270*)

**Słowa kluczowe:** rak prącia, brachyterapia, jakość życia

### Abstract

**Introduction.** Penile cancer incidence in Poland is low. Almost 90% of cases appear after the age of fifty. Over 50% of cases diagnosed in 2010 concerned geriatric patients. **Case study.** An 80-year-old man reported to the urologist with a slow growing penile tumor. In October 2016 the prepuce with tumor was removed and glans ulceration was biopsied. Microscopically squamous cell carcinoma, G2 was recognized. Clinical staging was assessed: cT1aN0M0. The patient was qualified for contact brachytherapy with an individual applicator. 50Gy was given in 10 fractions to the clinical target volume. The treatment tolerance was good. Six weeks after brachytherapy, total regression of the ulceration was seen, with post radiotherapy reaction recovery. The patient did not report any ailments. **Conclusions.** Radical oncological treatment of geriatric patients should in particular take into account the assurance of good quality of life. Brachytherapy, especially the contact technique, seems to be the optimal variant of treatment in strictly defined cases of early stage penile cancer. (*Gerontol Pol 2017; 25: 267-270*)

**Key words:** penile cancer, brachytherapy, quality of life

### Wstęp

Zapadalność na raka prącia w Polsce jest niska. W 2010 roku zarejestrowano 232 nowe przypadki (0,3%

wszystkich zachorowań na nowotwory u mężczyzn). Ryzyko zachorowania rośnie z wiekiem osiągając maksimum w dziewiątej dekadzie życia. Przeżycia 5-letnie wśród pacjentów z nowotworami prącia polepszyły się

[1]. Wśród czynników ryzyka wymienia się przetrwałą infekcję HPV (typ16), dużą ilość partnerek seksualnych, niski poziom higieny, stulejkę. Stanami przednowotworowymi są leukoplakia i erytroplakia. Histopatologicznie najczęściej występują raki płaskonabłonkowe rogowaciejące. Najczęściej nowotwór lokalizuje się na żołądździ prącia i w dalszej kolejności na napletku [2]. Nierzadko pacjenci nie zwracają uwagi na wczesne objawy w postaci niegojącego się owrzodzenia, świada, pieczenia w czasie mikcji. Opóźnienie diagnozy prowadzi do konieczności podjęcia radykalnych decyzji terapeutycznych, związanych z okaleczającym zabiegiem operacyjnym, a w dalszej kolejności radioterapii uzupełniającej. We wczesnych stopniach zaawansowania (Tis, T1a) chorzy mogą być leczeni w sposób oszczędzający narząd: laseroterapia, wycięcie miejscowe ze śródoperacyjną oceną radykalności zabiegu, częściowe lub całkowite usunięcie żołądździ, przy założeniu, iż chory będzie się regularnie zgłaszał na kontrole, bądź częściowa amputacja prącia. Alternatywą dla leczenia operacyjnego jest zastosowanie brachyterapii [2].

Zastosowanie znajdują różne metody brachyterapii: LDR, PDR oraz HDR, brachyterapia śródkankowa oraz powierzchniowa, z użyciem aplikatorów indywidualnych [3-11].

Wydaje się, że brachyterapia wciąż pozostaje metodą leczenia „drugiego rzutu” w czasie podejmowania decyzji terapeutycznych, chociaż badania wykazały porównywalne z zabiegiem chirurgicznym wyniki przeżyć pięcioletnich [3,5,7]. W grupie wiekowej geriatrycznej, gdzie ryzyko zachorowania na raka prącia jest największe, zasadne jest rozważenie tej opcji leczenia. Wśród najważniejszych czynników faworyzujących brachyterapię, poza wynikami leczenia, znajdują się: brak ryzyka związanego ze znieczuleniem, uniknięcie kalectwa związanego nawet z częściową amputacją prącia, przede wszystkim – preferencje chorego.

## Opis przypadku

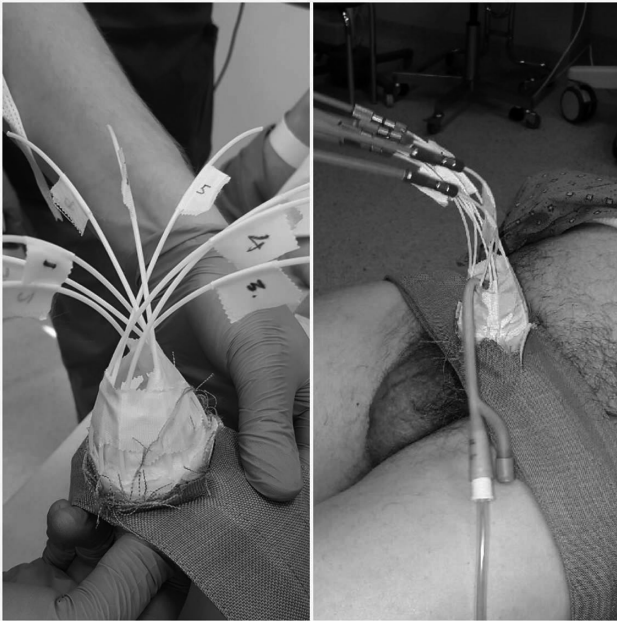
80-letni mężczyzna zgłosił się do poradni urologicznej z powodu wolno rosnącego guza napletka i żołądździ prącia, z towarzyszącą stulejką, który leczony był wcześniej zachowawczo. Urolog zalecił biopsję guza. W trakcie biopsji, wykonanej w październiku 2016, usunięto napletek wraz z guzem oraz pobrano wycinki z guza żołądździ prącia. W badaniu histopatologicznym stwierdzono raka płaskonabłonkowego, nierogowaciejącego, wrzodziejącego, o pośrednim stopniu złośliwości (G2), głębokość nacieku w ścianie napletka: 2 mm, średnica guza: 23 mm. W marginesie bocznym obecna dyspla-

zia średniego stopnia w nabłonku wielowarstwowym płaskim.

W listopadzie 2016 roku na bocznej powierzchni żołądździ, po stronie lewej w miejscu bioptowanego guza obserwowano powiększające się owrzodzenie. W rezonansie miednicy małej stwierdzono: pogrubienie ściany żołądździ prącia po stronie lewej do 12 mm wykazujące cechy wzmocnienia kontrastowego. W zakresie badania węzły chłonne były prawidłowe. Stopień zaawansowania oceniono na cT1a N0 M0. Konsylium wielodyscyplinarne zaproponowało zabieg operacyjny polegający na częściowej amputacji prącia celem leczenia radykalnego, na co pacjent nie wyraził zgody. Alternatywnym postępowaniem we wczesnych stadiach zaawansowania jest brachyterapia, którą zaproponowano pacjentowi [2,10].

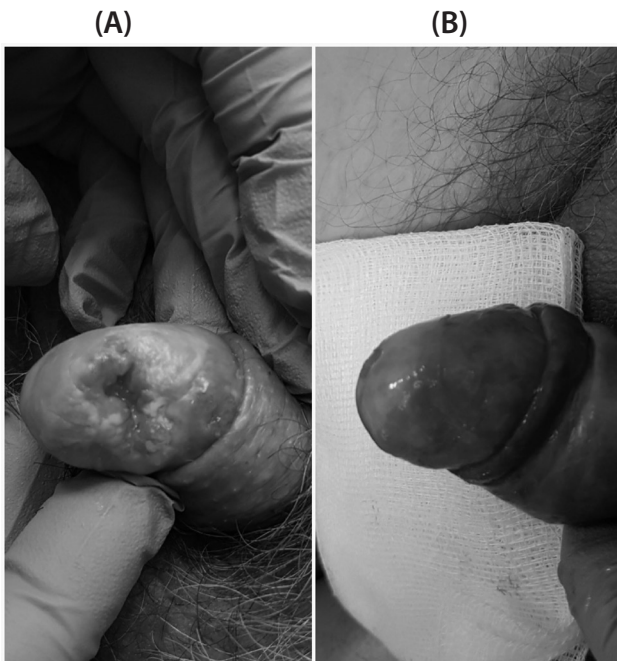
W styczniu 2017 roku pacjent konsultowany w Dolnośląskim Centrum Onkologii (DCO). Fizykalnie: owrzodzenie na bocznej powierzchni żołądździ prącia z podminowanymi brzegami i kraterowatym centrum, penetrującym w głąb, w stronę cewki moczowej, o przybliżonych wymiarach 25x20 mm. Drobne, płaskie owrzodzenie w okolicy rowka, u podstawy żołądździ, również po stronie lewej, średnicy około 5 mm, poniżej większej, opisywanej zmiany. Główne owrzodzenie znajdowało się w odległości około 10 mm od ujścia cewki moczowej. Pachwinowe węzły chłonne były niepowiększone. Na podstawie badania obrazowego, obrazu klinicznego oraz preferencji pacjenta, po zaakceptowaniu przez chorego możliwych działań niepożądanych, zakwalifikowany został do brachyterapii kontaktowej z użyciem aplikatora indywidualnego.

W dniu 10.02.2017 pacjent został przyjęty do DCO. Stworzono aplikator indywidualny z 9 kanałami roboczymi (rycina 1). Z uwagi na duże ryzyko obrzęku cewki moczowej pacjenta zacewnikowano. Następnie wykonano tomografię lokalizacyjną i wyznaczono obszar docelowy (clinical target volume – CTV). Zaplanowano leczenie. Dawka całkowita na CTV 50Gy w 10 frakcjach, dawka frakcyjna 5Gy/d. Pacjenta napromieniano od 12 do 21.02.2017, w dni robocze, z przerwą w soboty i niedziele. Leczenie prowadzono w osłonie antybiotykowej: Ciprofloksacyna 2 x 500 mg. Pod koniec leczenia (od 8 do 10 frakcji) obserwowano krwinkomocz (dwukrotnie płukano pęcherz moczowy). Wystąpił odczyn promienny (mucositis) I oraz ogniskowo II stopnia, ze złuszczeniem na mokro (według RTOG/EORTC). Tolerancja leczenia była dobra.



**Rycina 1. Aplikator indywidualny**  
**Figure 1. Individual applicator**

6 tygodni po zakończeniu brachyterapii stwierdzono całkowitą regresję owrzodzenia, odczyn popromienny w trakcie gojenia (ryciny: 2A i B). Pod fałdem kikutka napletka, po uciśnięciu stwierdzono niewielką ilość wydzieliny ropnej, przemyto i zdezynfekowano. Węzły chłonne pachwinowe były niewyczuwalne w badaniu fizykalnym. Pacjent nie zgłaszał problemów z oddawaniem moczu, ani innych dolegliwości.



**Rycina 2A. Owrzodzenie żołądzi prącia przed leczeniem**  
**Rycina 2B. 6 tygodni po leczeniu**  
**Figure 2A. Glans penis ulceration before the treatment**  
**Figure 2B. 6 weeks after the treatment**

## Dyskusja

Rak prącia jest stosunkowo rzadkim nowotworem na tle innych nowotworów złośliwych układu moczowo-płciowego u mężczyzn. Z danych epidemiologicznych wynika, że po 50 roku życia występuje prawie 90% zachorowań na raka prącia, ponad 50% przypadków zdiagnozowanych w 2010 roku dotyczyła pacjentów geriatrycznych [1,13].

Biorąc pod uwagę biologię nowotworów prącia (większość przypadków wysoko i średnio zróżnicowanych), odmienną historię naturalną chorób nowotworowych oraz współwystępujące schorzenia u osób po 60 roku życia stanowią oni optymalną grupę do leczenia oszczędzającego narząd.

Leczenie oszczędzające prącie zarezerwowane jest dla pacjentów w stopniu zaawansowania T1 i T2 [1,10,14]. W zależności od wielkości i lokalizacji guza stosowane są różne techniki chirurgiczne: laseroterapia, resekcja guza ze śródoperacyjną oceną marginesów (Mohs' microsurgery), obrzezanie, częściowa amputacja prącia.

Chirurgia, szczególnie tej okolicy, często wiąże się z nie tylko dysfunkcją narządu, ale z dużym dyskomfortem psychicznym. Niezwykle istotną sprawą w wyborze metody leczenia, przy założeniu, iż proponowane nie różnią się skutecznością, powinny być: poterapeutyczna jakość życia i preferencje chorego.

Chorzy z zaawansowaniem Tis i T1a (naciekanie tkanki łącznej znajdującej się pod nabłonkiem, bez naciekania naczyń limfatycznych, stopień złośliwości G1 i G2) zgodnie z zaleceniami Polskiej Unii Onkologii oraz NCCN mogą być poddawani brachyterapii.

Brachyterapia jest od dawna stosowaną metodą w leczeniu niezaawansowanych postaci raka prącia. Na przestrzeni lat opisano kilka technik napromieniania. W zależności od mocy dawki: LDR, PDR i HDR oraz od techniki: śródtkankowa oraz kontaktowa z użyciem aplikatora indywidualnego [3-11,15]. Wybór podyktowany jest najczęściej grubością nacieku oraz możliwościami ośrodka onkologicznego.

W opisywanym przypadku wzięto pod uwagę stopień zaawansowania klinicznego oraz silną motywację pacjenta do zaoszczędzenia narządu. Z uwagi na grubość nacieku poniżej 10 mm wybrano technikę brachyterapii kontaktowej z aplikatorem indywidualnym. Choremu szczegółowo wyjaśniono i opisano możliwe powikłania tej metody leczenia: ryzyko zwężenia cewki moczowej, wystąpienia przetoki cewkowo-skrónej oraz możliwość wznowy miejscowej. Najważniejsza dla pacjenta był możliwość zachowania narządu z punktu widzenia fi-

zycznego i psychicznego. 6 tygodni po zakończeniu leczenia pacjent jest usatysfakcjonowany wybraną metodą leczenia, z akceptowalnymi spodziewanymi następstwami brachyterapii jak zapalenie błony śluzowej i krwinkomocz.

Biorąc pod uwagę dane demograficzne i przewidywany wzrost procentowy osób w wieku poprodukcyjnym w piramidzie demograficznej (2015 r. według danych GUS mieliśmy 24,4 mln osób w wieku produkcyjnym i 7,1 mln osób w wieku poprodukcyjnym to już w 2025 roku będzie to 23 mln do 8,1 mln a w 2040 r. 22,5 mln do 8,34 mln) należy przewidywać większy surowy współczynnik zachorowań na raka prącia mężczyzn po 60 roku życia [12].

## Wnioski

Wybór metody radykalnego leczenia onkologicznego u pacjentów geriatrycznych powinien opierać się w szczególności na zapewnieniu dobrej jakości życia będącej bardzo ważnym elementem dobrej sprawności psychofizycznej. Brachyterapia, zwłaszcza techniką kontaktową, niewymagająca znieczulenia oraz innego specjalnego przygotowania wydaje się być optymalnym wariantem terapii w ściśle określonych przypadkach wczesnego zaawansowania raka prącia.

## Konflikt interesów / Conflict of interest

Brak/None

## Piśmiennictwo

1. <http://onkologia.org.pl/nowotwory-pracia-mezczyzn-c60/>
2. Demkow T, Wysocki PJ. Nowotwory prącia. W: Zalecenia postępowania diagnostyczno-terapeutycznego w nowotworach złośliwych. Polska Unia Onkologii; 2013.
3. Kellas-Slecza S, Buiałas B, Fijałkowski M i wsp. Interstitial HDR Brachytherapy for Penile Cancer: A Thirteen-Year Follow Up of 55 Patients; Brachytherapy. 2015;14(1):S33.
4. Petera J, Sirák I, Kašaoová L i wsp. High-dose rate brachytherapy in the treatment of penile carcinoma – First experience. Brachytherapy. 2011;10:136-40.
5. De Crevoisier R, Slimane K, Sanfilippo N i wsp. Long-Term Results of Brachytherapy for Carcinoma of the Penis Confined to the Glans (N- or Nx). Int J Radiat Oncol Biol Phys. 2009;74:1150-6.
6. Petera J, Odrážka K, Zouhar M i wsp. High-dose-rate interstitial brachytherapy for the treatment of penile carcinoma. Strahlenther Onkol. 2004;180:123-5.
7. Crook JM, Jezioranski J, Math M i wsp. Penile brachytherapy: Results for 49 patients. Int J Radiat Oncol Biol Phys. 2005;62:460-7.
8. Akimoto T, Mitsuhashi N, Takahashi I i wsp. Brachytherapy for penile cancer using silicon mold. Oncology. 1997;54:23-7.
9. Crook J, Jezioranski J, Cygler JE. Penile brachytherapy: technical aspects and post implant issues. Brachytherapy 2010;9:151-8.
10. Kiltie AE, Elwell C, Close HJ i wsp. Iridium-192 Implantation for Node-Negative Carcinoma of the Penis: The Cookridge Hospital Experience. Clin Oncol. 2000;12:25-31.
11. Rozan R, Albuisson E, Giraud B i wsp. Interstitial brachytherapy for penile carcinoma: a multicentric survey (259 patients). Radiother Oncol. 1995;36:83-93.
12. <http://www.rynekzdrowia.pl/Geriatria/Czy-odwrocona-piramida-demograficzna-zawali-sie-z-wielkim-hukiem,171373,33.html>
13. <https://geriatric-med.pl>
14. [https://www.nccn.org/professionals/physician\\_gls/pdf/penile.pdf](https://www.nccn.org/professionals/physician_gls/pdf/penile.pdf)
15. Makarewicz R, Lebioda A, Terlikiewicz J i wsp. Interstitial brachytherapy for penile cancer: the experience of Oncology Centre in Bydgoszcz. J Contemp Brachyther. 2010;2(4):157-9.